

## NASTAVNI TEKST

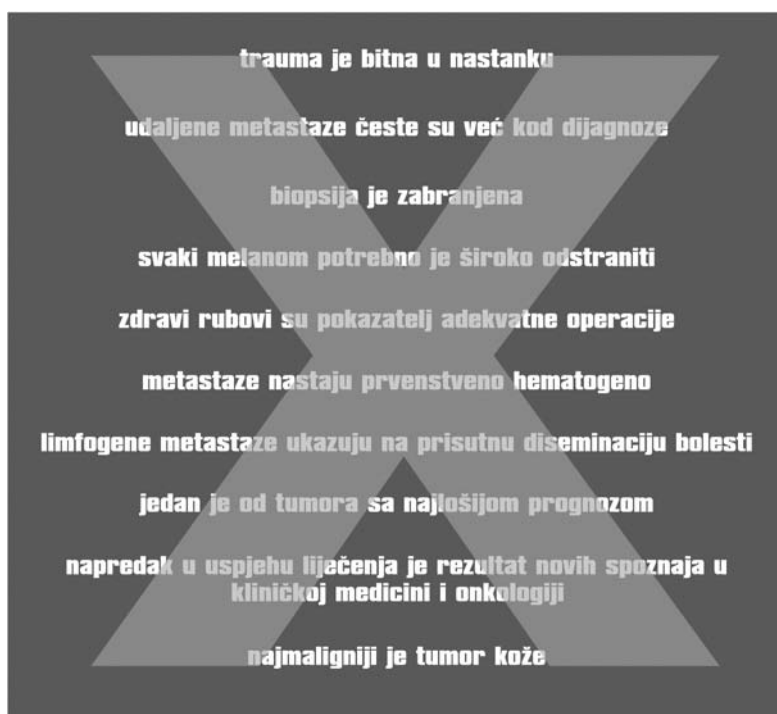
# DESET PREDRASUDA I NEŠTO VIŠE ČINJENICA O MELANOMU

prof. dr.sc. Mišo Virag

**M**elanom je vjerojatno tumor uz koji je vezano najviše predrasuda, kako kod laika, tako, nažalost, i kod liječnika i studenata medicine. Sudeći prema pogrešnom shvaćanju melanoma koje je i danas široko rasprostranjeno, češće se čita tzv. lijepa literatura nego stručna. Nobelovac Aleksandar Solženjicin u romanu "Odjel za rak" za melanom je napisao sljedeće:

*"Pa da sam i prije došao, svejedno me ne bi htjeli operirati. Kad tu mrcinu samo dotakneš nožem, odmah se rašire metastaze... Od melanoblastoma se uopće ne može izlječiti. Nitko još nije ozdravio... U Moskvi je saznao da se od melanoblastoma uvijek umire. da se s takvom bolesti može proživjeti najviše godinu dana, a najčešće svega osam mjeseci."*

Sigurno je da Solženjicin nije glavni krivac za pogrešno shvaćanje melanoma. Do danas prisutne predrasude više su rezultat usmene predaje nego li u zadnjim desetljećima publiciranih i poznatih činjenica o tom zloćudnom tumoru kože. Koje su to predrasude? Koje su okolnosti dovele do njihovog postojanja? Koje su danas poznate spoznaje o melanomu?



## Trauma je bitna u nastanku melanoma

Melanom je tumor koji se razvija iz melanocita, pigmentnih stanica kože. Obično se razvija iz melanocita koji se nalaze u madežu, dakle iz postojećeg madeža, ali melanom se može razviti i iz melanocita koji se nalaze u normalnoj koži.

Danas znamo da u početku razvoja melanoma postoji horizontalni rast

tumorskih stanica koje se nalaze u epidermisu, a tek kasnije dolazi do rasta kroz papilarni dermis u dubinu prema retikularnom dermisu i konačno u potkožno tkivo. U vrijeme kada se o melanomu znalo znatno manje, prva faza rasta bila je potpuno ignorirana, kako od bolesnika tako i od liječnika, a bolest je često prepoznata tek kada bi nastao evidentni crni čvorić ili krvarenje. Budući da kod lokalno uznapredovalih tumora do krvarenja dolazi i nakon minimalne traume, bolesnici bi kasnije dijagnosticiranu bolest doveli u vezu s banalnom svakodnevnim traumom. Taj podatak o ozljedi madeža koji navodi veliki broj bolesnika s uznapredovalim melanomom udomaćio se u anamnezama, ali i u medicinskoj literaturi. Međutim, danas je trauma odbačena kao faktor koji uzrokuje malignu alteraciju nevusa<sup>1-3</sup>.

Uloga traume u nastanku melanoma nikako se ne može uklopiti u suvremene epidemiološke podatke koji jasno pokazuju da je melanom znatno češći u osoba svijetle puti koje se izložene UV zrakama, dakle sunčevim zrakama. Najviša incidencija melanoma je u Australiji, pogotovo u njenom sjevernom dijelu koji je bliži ekvatoru. U SAD-u melanom je 5 puta češći u južnim državama nego u sjevernim. Dakle, trauma sigurno nije faktor rizika za nastanak melanoma.

Uz UV zračenje, danas poznati i dokazani faktori rizika su postojanje displastičnih nevusa, veliki broj nevusa, svijetla put i oči, prethodno liječeni melanom ili karcinom kože, obiteljska anamneza melanoma te opekotine od sunca u djetinjstvu ili mladosti. Izgleda da od melanoma češće obolijevaju osobe koje se suncu izlažu u vrijeme rekreacije i pri tome se suncu izlažu naglo. U Australiji znatno češće obolijevaju osobe koje su tamo rođene što se tumači kao posljedica ekspozicije UV zračenju u djetinjstvu: koža pamti. Osobe koje su profesionalno izložene suncu znatno češće obolijevaju od karcinoma kože i usnice.

### Udaljene metastaze česte su već kod dijagnoze

Iako je vrlo česta bojazan bolesnika da već pri dijagnozi postoje udaljene metastaze, to je na sreću vrlo rijetka situacija. Prema podacima koje godišnje publicira American Cancer Society (2004),<sup>4</sup> samo 4% bolesnika u trenutku dijagnosticiranja melanoma ima udaljene metastaze. Za usporedbu, prema istom izvoru, udaljene metastaze ima 59% bolesnika s malignim tumorom ovarija, 38% bolesnika s karcinomom bronha i 19% bolesnika s karcinomom debelog crijeva.

Prema preporuci Američke akademije za dermatologiju, u asimptomatskih bolesnika koji imaju melanom prvog stadija, dakle samo lokalni tumor bez regionalnih metastaza, obrada ne treba uključivati ni Rtg snimku pluća. Naime, metastaza u plućima dokazana je samo u jednog od 800 bolesnika. Učestalost lažno pozitivnih nalaza bila je čak 15% što je dovelo do skupih i nepotrebnih pretraga i dodatno uznemirivalo bolesnike.<sup>5</sup>

### Biopsija je zabranjena jer postoji rizik diseminacije

Nije potpuno jasno od kada i zašto se vuče ova dosta raširena tvrdnja koju navodi i Solženjicin. Nekad se melanom dijagnosticirao dosta kasno te je brzo metastaziranje, očito uznapredovalo melanoma, pripisano kirurškoj intervenciji, a ne razvoju bolesti. Strah od biopsije u bolesnika i izbjegavanje biopsije sa strane kirurga doveli su do dva izrazito pogubna učinka. Prvo, odgađalo se postavljanje dijagnoze do trenutka kad je bila očita, a bolest uznapredovala. Drugo, smatrajući da ekscizija istovremeno mora biti i definitivna kirurška terapija, široko su ekscidirane i lezije za koje se naknadno histološki ustanovilo da uopće nisu maligne.

Postojao je i strah da bi injiciranje anestetika u okolinu lezije moglo dovesti do diseminacije bolesti te se stoga preporučivalo biopsiju učiniti u općoj anesteziji. Konačno, eventualno izrezivanje samo dijela pigmentirane lezije, tzv. incizijska biopsija smatrala se izrazito opasnom za bolesnika. Tvrdnja da je biopsija rizičan zahvat opovrgnuta su brojnim radovima koji su publicirani prije tridesetak godina.

Velika većina suspektnih lezija manja je od 1 cm i potrebno ih je odstraniti u cijelosti, postupkom koji se zove **ekscizijska**

**biopsija**. Dovoljan je uzak zdravi rub od oko 1 mm okolnog tkiva. Ekscizijska biopsija iole suspektnih lezija najbolji je način za ostvarivanje rane dijagnoze i postizanje izlječenja. Prvo, patohistologija će ustanoviti da je najčešća dijagnoza obični nevus te se u tom slučaju radi o definitivnoj kirurškoj terapiji. Drugo, ukoliko se radi o melanomu, patolog će biti u mogućnosti pregledati kompletnu promjenu i utvrditi stupanj invazije na najizraženijem mjestu, a to je podatak na kojem se osniva opseg definitivne kirurške ekscizije, ali i eventualna disekcija limfnih čvorova.

Dokazano je da ekscizijska biopsija u lokalnoj anesteziji ne smanjuje stopu izlječenja.<sup>6-10</sup> Taj je podatak izuzetno važan jer je zahvat u lokalnoj anesteziji neusporedivo ekspeditivniji i predstavlja bitno manji stres za bolesnika. Dio bolesnika otklanjao je biopsiju zbog straha od opće anestezije, a dio radi neizvjesnog ishoda zahvata. Tek nakon nalaza biopsije moguće je bolesnika ispravno upoznati sa dijagnozom i planom liječenja.

Dakle, ne samo da biopsija nije zabranjena, već se danas liječenje bez prethodne biopsije smatra pogrešnim i može se usporediti s apsurdnom poslovicom da se "ječam sije tri dana prije blage kiše".

**Incizijska biopsija** je izrezivanje samo dijela promjene. Vrlo je rijetko indicirana, ali je potrebna u osoba kod kojih unutar gigantskih madeža, čiji promjer može biti i nekoliko desetaka centimetara, postoje promjene suspektne na melanom. U slučaju kada se takav gigantski madež odstranjuje, neophodno je znati radi li se o melanomu ili samo madežu. Niz radova je pokazao da ni incizijska biopsija ne povećava rizik od recidiva, regionalne metastaze niti smrti od melanoma.<sup>11,12</sup> Nedostatak incizijske biopsije je u tome što uzorak dijela pigmentirane lezije ne mora nužno biti i njen reprezentativni dio tako da je klasifikacija tumora nesigurna.<sup>13,14</sup>

### Svaki je melanom potrebno široko odstraniti

Navedena tvrdnja dolazi iz vremena kad se nije znalo da se melanomi različitog stupnja invazije različito ponašaju. Kod svake maligne bolesti liječenju mora prethoditi potvrda dijagnoze, a to se može postići samo biopsijom. Međutim, kod melanoma se biopsijom ne postiže samo potvrda dijagnoze već i određuje stupanj lokalne proširenosti bolesti tako da je ispravno liječenje bez prethodne biopsije jednostavno nemoguće.

Suvremeno stupnjevanje bolesti, staging, zahvaljujemo dvojici patologa.

Clark je 1969. godine<sup>15</sup> prvi dokazao korelaciju dubine tumora sa učestalošću metastaziranja i pogoršanjem prognoze bolesnika. On je primarni melanom klasificirao u pet stupnjeva, ovisno o dubini kože koja je zahvaćena tumorom (Tablica 2).

Breslow je godinu dana kasnije<sup>16</sup> postavio sličnu korelaciju, ali je kao kriterij uzео debljinu samog tumora. Izvorno prema Breslowu dubina je podijeljena na 5 skupina (Tablica 3).

Široka ekscizija melanoma indicirana je radi sposobnosti tumora da se širi u limfnim pukotinama okolne kože gdje se mogu razviti tzv. satelitski čvorići. Zbog toga su klasične preporuke za resekciju melanoma, koje je dao Handley, uključivale do čak 5 cm okolne kože, a stare su gotovo 100 godina.<sup>17</sup> Pokazalo se, međutim, da sklonost stvaranja satelitskih čvorova ovisi o stupnju invazije kože, odnosno o debljini melanoma, te su širine resekcije postupno reducirane ovisno o stupnju primarne lezije.

Tablica 2: Klasifikacija melanoma prema Clarku

Stupanj I	melanoma in situ ili melanocitna hiperplazija je benigna lezija koja je lokalizirana u epidermisu i ne probija bazalnu membranu
Stupanj II	tumor prodire u papilarni dermis
Stupanj III	tumor prolazi kroz papilarni dermis do granice retikularnog sloja
Stupanj IV	tumor zahvaća retikularni sloj
Stupanj V	tumor prodire u potkožno masno tkivo

Tablica 3: Klasifikacija melanoma prema Breslowu

Stupanj I	tumor do 0,75 mm debljine
Stupanj II	tumor od 0,76 do 1,5 mm debljine
Stupanj III	tumor od 1,51 do 3,0 mm debljine
Stupanj IV	tumor od 3,01 do 4,5 mm debljine
Stupanj V	tumor preko 4,5 mm debljine

Staro pravilo o resekciji 5 cm oko svakog melanoma zamijenjeno je sa pravilom da resekcija treba biti onoliko centimetara oko tumora koliki je stupanj po Clarku odnosno Breslowu (dakle melanom Clark III treba rubove od 3 cm). Danas je i to pravilo umanjeno, ali još uvijek nije usuglašeno koliko se rubovi trebaju smanjiti.<sup>18,19</sup>

### Zdravi rubovi su pokazatelj adekvatne operacije

Klasični aksiom onkološke kirurgije govori da tumor mora biti odstranjen do u zdravo. Međutim, zdravi rubovi resektiranog tumora nisu nužno i adekvatni rubovi. Kod melanoma je, kako je netom navedeno, razlog za široku resekciju moguće postojanje satelitskih čvorića u limfnim pukotinama okolne kože, ali satelitski čvorići nisu direktne ekstenzije tumora, već lokalne metastaze. Kao satelitske lezije danas su definirane one unutar 2 cm od ležišta tumora odnosno ožiljka.<sup>20</sup> Tumorske stanice satelitskih lezija nisu u kontinuitetu s primarnim tumorom, pa tako i zdravi rubovi u okolini tumora ne znače i adekvatnu operaciju. Daljnja manifestacija tumora, prisutna kod melanoma znatno češće nego kod drugih tumora, su tzv. in transit metastasis (metastaze na putu), nakupine tumorskih stanica od 2 cm izvan ležišta primarnog tumora u slivu limfne drenaže do regionalnih limfnih čvorova.

### Melanom metastazira prvenstveno hematogeno

Kao konačni ishod neizliječenog melanoma udaljene metastaze su pravilo. Pa ipak, melanom obično slijedi pravilnost većine malignih tumora, a to je da prvo metastazira limfogeno, a tek kasnije hematogeno. Najbolji model za upoznavanje prirodnog toka bolesti je kliničko praćenje bolesnika nakon liječenja melanoma u stadiju samo lokalne bolesti. Prema Griffithsu i Briggsu,<sup>21</sup> nakon liječenja melanoma u prvom stadiju kao sljedeću manifestaciju bolesti lokalni recidiv ima 10% bolesnika, regionalnu metastazu

29%, a udaljenu metastazu samo 3%. Veći dio bolesnika s ponovnom pojavom bolesti neće biti izliječen. Za realnu procjenu ishoda liječenja potreban je follow-up od 10 godina. Unutar 5 godina evidentira se 90% recidiva, ali samo 63% smrti od melanoma. Slične podatke navodi i Leiter.<sup>22</sup>

### Limfogene metastaze ukazuju na prisutnu diseminaciju

Metastaze u regionalnim limfnim čvorovima su u svih malignih tumora prognostički pokazatelj nepovoljnog ishoda. Kod planocelularnog karcinoma glave i vrata smanjuju izgleda za izlječenje za oko 50%. Kod melanoma sa pozitivnim limfnim čvorovima izgledi za izlječenje u svakom slučaju još su i manji, ali prognoza nikako nije infaustna.

Prema literaturi najpessimističniji su rezultati Rosesa iz 1980. godine koji navodi da nakon dokazanih limfogena metastaza 97% bolesnika umire od melanoma.<sup>23</sup> Većina radova prikazuje znatno bolje rezultate. Nakon disekcije vrata uz histološki dokazane metastaze 5-godišnje preživljenje je 33%, a 10-godišnje 28%,<sup>24</sup> dok prema rezultatima iz klinike Mayo bolesnici s elektivnom disekcijom vrata uz 1 do 2 pozitivna limfna čvora imaju 5-godišnje preživljenje 56%.<sup>25</sup> White je nedavno pokazao da je 5, 10, 15 i 20 godišnje preživljenje uz pozitivne limfne čvorove bilo 43%, 35%, 28%, odnosno 23%. Najbolji prediktor preživljenja bio je broj pozitivnih čvorova: 5-godišnje preživljenje bilo je od 53% uz jedan pozitivan čvor do 25% kod više od četiri čvora.<sup>26</sup>

Zadnja klasifikacija melanoma iz 2003. godine težište stavlja na najnovije prepoznate prognostičke faktore, a među njima su metastaze u limfnim čvorovima. Prognoza je značajno bolja kod klinički okultnih metastaza i manjeg broja pozitivnih limfnih čvorova.<sup>27</sup>

### Jedan od tumora s najlošijom prognozom

Najpotpuniji statistički podaci koji se odnose na registre malignih tumora su oni koje jednom godišnje publicira American Cancer Society, a dostupni su i na Internetu (<http://caonline.amcancersoc.org>). Prema Cancer statistics 2004.<sup>4</sup> melanom je u SAD-u jedan od tumora s najboljom prognozom. Petogodišnje preživljenje za melanom je 90%, dok bolju prognozu imaju samo maligni tumori prostate (98%), testisa (96%) i štitnjače (96%). Prema podacima South Australian Cancer Registry, 1996. 10-godišnje preživljenje za melanom in situ je 100%, a za invazivni melanom prema debljini tumora od 97,9% kod tumora tanjih od 0,76 mm do 40% kod tumora debljih od 4 mm (Tablica 4). Slični podaci mogu se naći i u publikacijama kliničara.

Tablica 4: Melanom, 10-godišnje preživljenje\*

<0,76mm	97,9%
>0,75-1,5 mm	90,7%
>1,5-3 mm	75,4%
>3-4 mm	55,0%
>4 mm	40,0%

\* South Australian Cancer Registry, 1996

## Napredak u uspjehu liječenja je rezultat novih spoznaja u kliničkoj medicini i onkologiji

Navedeni podaci mogli bi neupućenog navesti na zaključak da je melanom u SAD-u ili Australiji različita bolest nego drugdje. Također bi se moglo pogrešno zaključiti da su bolji rezultati liječenja posljedica nekog napretka u kliničkoj medicini. Obje, a pogotovo ova druga tvrdnja, nisu točne. Bolji uspjesi liječenja rezultat su edukacije populacije, potencijalnih bolesnika, koji se na liječenje javljaju u znatno ranijoj fazi nego prije. Pravilo ABCD za prepoznavanje mogućeg melanoma (asimetrija, borders tj. rubovi, color tj. boja, dijametar tj. promjer veći od 6 mm) za rano prepoznavanje melanoma u prosvijećenim je sredinama postalo opće poznato. Udio tankih melanoma u ukupnom broju sve je veći i odraz je zdravstvene kulture određene populacije. Bagley<sup>11</sup> tako već 1981. navodi kako je u SAD učestalost melanoma niskog rizika (debljina <0,76 mm) od razdoblja 1955.-1964. do kasnih 70-tih porasla s 26% na 53%, a visoko rizičnih melanoma pala s 34% na samo 10%. Treba naglasiti da se melanom koji je klasificiran kao Clark I ne uključuje u statistiku preživljenja s obzirom da je to melanoma in situ. Prema podacima National Cancer Data Base publiciranim 1999 u stadiju 0 dijagnosticirano je 14,9%, I – 47,7%, II – 23,1%, III – 8,9%, a IV samo 5,3% melanoma.<sup>28</sup>

Radi usporedbe uspjeha liječenja koji je očito posljedica rano otkrivene bolesti potrebno je navesti rezultate liječenja u dvije izuzetno ugledne ustanove u SAD, ali sa vremenskim razmakom od 30 godina. Pack je 1952. publicirao kako je u svojih bolesnika ostvario 5-godišnje izliječenje od 32%,<sup>29</sup> a Kopf 1982. u gotovo 3 puta više bolesnika – 87,3%.<sup>30</sup>

Napredak kliničke medicine nije u nekoj novoj metodi liječenja, već u sprečavanju nepotrebno opsežnih zahvata za bolesnike kojima to nije potrebno. Veliki napredak kliničke medicine koji je našao svoje mjesto u liječenju melanoma je tzv. biopsija sentinel limfnog čvora. Sentinel limfni čvor (u prijevodu "čvor čuvar") je limfni čvor u koji se drenira postojeći tumor. Injiciranje radioizotopa u područje oko tumora dovest će do radioaktivnosti baš onog čvora u koji se drenira tumor, a njegova biopsija utvrđuje je li se to i dogodilo. Na taj način u bolesnika sa stadijem N0 dobivamo dva vrlo važna podatka. Prvo, koje je drenažno područje za postojeći tumor, i drugo, je li došlo do metastaziranja te je stoga indicirana disekcija limfnih čvorova. Ta metoda koja je još uvijek u fazi kliničkog ispitivanja osobito je važna kod melanoma trupa, gdje ponekad nije jasno hoće li metastaziranje biti u smjeru ingvinuma ili aksile. U području glave i vrata drenažno područja su uglavnom predvidiva, ali je kod tumora mekog oglavka koji su smješteni medijalno često nemoguće odrediti stranu.<sup>31</sup>

## TNM klasifikacija 2002.

Iako je i ranije postojala TNM klasifikacija melanoma, u praksi se više koristila klasifikacija primarne lezije po Clarku odnosno Breslowu. Nova TNM klasifikacija<sup>20</sup> uključila je sve poznate prognostičke pokazatelje i očekuje se da će biti najbolji instrument u određivanju prognoze (Tablica 5). Bitne razlike prema ranijoj klasifikaciji su da je kod primarne lezije debljina važnija od dubine invazije, a prisustvo ulceracije podiže stupanj melanoma na više. Izvorna podjela debljine tumora (0,75 – 1,5 – 3,0 – 4,5) prema Breslowu je promijenjena u kategorije -1 mm, 1,01-2,00, 2,01-4,00 i više od 4,01 mm debljine.

Tablica 5.  
TNM klasifikacija melanoma iz 2002. godine

PRIMARNI TUMOR (T)	Klasificira se u stupnjeve prema debljini, a u potkategorije prema odsustvu ili prisustvu ulceracije
T1: Melanom ≤1,0 mm debljine	a) bez ulceracije i razina II/III b) s ulceracijom ili razina IV/V
T2: Melanom 1,01 do 2,0 mm	a) bez ulceracije b) s ulceracijom
T3: Melanom 2,01 do 4,0 mm	a) bez ulceracije b) s ulceracijom
T4: Melanom >4,0 mm	a) bez ulceracije b) s ulceracijom

REGIONALNI LIMFNI ČVOROVIMA (N)	Regionalna bolest klasificira se kod melanoma različito od ostalih malignih tumora. Glavni kriterij je broj metastaza u limfnim čvorovima, a potkategorije razlikuju mikrometastaze (dokazane elektivnom disekcijom ili sentinel biopsijom) od makrometastaza
N0: Nema regionalnih metastaza	
N1: Jedan čvor	N1a: Jedan čvor, klinički okultno, mikrometastaza N1b: Jedan čvor, klinički dokazano, makrometastaza
N2: Dva do tri čvora ili intralimfatičke regionalne metastaze bez metastaze u limfnim čvorovima	N2a: Dva do tri čvora, klinički okultno, mikrometastaza N2b: Dva do tri čvora, klinički dokazano, makrometastaza N2c: Sateliti ili in-transit metastaze bez metastaza u limfnim čvorovima
N3: Četiri ili više čvorova, paket čvorova ili in-transit metastaza/satelit(i) uz metastatski limfni čvor	


UDALJENE METASTAZE (M)
M0: Nema dokazanih udaljenih metastaza.
Mx: Prisustvo ili odsustvo metastaza nije bilo moguće dokazati.
M1: Metastaze u kožu, potkožno tkivo ili udaljene limfne čvorove, normalan LDH
M2: Metastaze u pluća, normalan LDH
M3: Metastaze u sve ostale visceralne organe ili udaljene metastaze bilo koje lokalizacije uz povišen LDH

Kod regionalnih metastaza broj čvorova je važniji od njihove veličine, a razlikuju se mikro od makro metastaza.

Udaljene metastaze za razliku od ostalih tumora imaju tri kategorije ovisno o lokalizaciji, a također se kao marker koristi LDH (laktat-dehidrogenaza).

### Najmaligniji tumor kože

Kada već nije najnepovoljniji maligni tumor uopće, logično je zaključiti da je melanom barem najnepovoljniji maligni tumor kože, tim više što dva česta maligna tumora kože, bazocelularni i planocelularni karcinom, imaju gotovo 100% izlječenje. No, ni ta tvrdnja nije točna. Maligni tumor kože sa najlošijom prognozom je Merkel cell karcinom. Stopa izlječenja je samo 30%, no srećom je taj tumor izrazito rijedak.

Ovaj tekst možda je najbolje završiti tvrdnjom Neville Davisa: *Melanoma is a word, not a sentence*. Ali i za one koji znaju engleski vjerojatno je dobro dodati i prijevod: **Melanom je riječ, ne presuda.** 

### Literatura:

- Davis NC. Cutaneous melanoma: The Queensland experience. Current problems in surgery 1976;13:5-15
- Ariel IM. Theories regarding the cause of malignant melanoma. Surg Gyn Obst 1980;150:907-12
- Briggs JC. The role of trauma in the aetiology of malignant melanoma: a review article. Br J Plast Surg 1984;514-6
- Jemal A, Tiwari RC, Murray T, et al. Cancer Statistics, 2004. CA Cancer J Clin 2004;54:8-29
- Terhune MH, Swanson NA, Johnson TM. Use of chest radiography in the initial evaluation of patients with localized melanoma. Arch Dermatol 1998;134:569-72.
- Veronesi U, Bajetta E, Cascinelli N, et al. New trends in the treatment of malignant melanoma. Int Adv Surg Oncol 1978;1: 113-56
- Eldh J. Excisional biopsy and delayed wide excision versus primary wide excision of malignant melanoma. Scand J Plast Reconstr Surg 1979;13:341-5
- Drzewiecki KT, Ladefoged C, Christensen HE. Biopsy and prognosis for cutaneous malignant melanomas in clinical stage I. Scand J Plast Reconstr Surg 1980;14:141-4
- Lederman JS, Sober AJ. Does wide excision as the initial diagnostic procedure improve prognosis in patients with cutaneous melanoma? J Dermatol Surg Oncol 1986;12:697-9
- Landthaler M, Braun-Falco O, Leitl A, et al. Excisional biopsy as the first therapeutic procedure versus primary wide excision of malignant melanoma. Cancer 1989;64:1612-6
- Bagley FH, Cady B, Lee A, Legg MA. Changes in clinical presentation and management of malignant melanoma. Cancer 1981;47:2126-34
- Bong JL, Herd RM, Hunter JA. Incisional biopsy and melanoma prognosis. J Am Acad Dermatol 2002;46:690-4
- Lees VC, Briggs JC. Effect of initial biopsy procedure on prognosis in Stage 1 invasive cutaneous malignant melanoma: review of 1086 patients. Br J Surg 1991;78:1108-10
- Griffiths RW, Briggs JC. Biopsy procedures, primary wide excisional surgery and long term prognosis in primary clinical stage I invasive cutaneous malignant melanoma. Ann R Coll Surg Engl 1985;67:75-8
- Clark WH Jr, From L, Bernardino EA, Mihm MC. The histogenesis and biologic behavior of primary human malignant melanomas of the skin. Cancer Res 1969; 29:705-27
- Breslow A. Thickness, cross-sectional areas and depth of invasion in the prognosis of cutaneous melanoma. Ann Surg 1970;172:902-8
- Handley WS. The pathology of melanotic growths in relation to their operative treatment. Lancet 1907;1: 927-33, 996-1003
- Lens MB, Dawes M, Goodacre T, Bishop JA. Excision margins in the treatment of primary cutaneous melanoma: a systematic review of randomized controlled trials comparing narrow vs wide excision. Arch Surg 2002;137:1101-5
- Ng AKT, Jones WO, Shaw JHF. Analysis of local recurrence and optimizing excision margins for cutaneous melanoma. Br J Surg 2001;88:137-42
- American Joint Committee on Cancer. AJCC Cancer staging manual, 6th edition. Springer 2002.
- Griffiths RW, Briggs JC. Long term follow-up in cutaneous malignant melanoma: the relationship of maximal tumour thickness to disease free survival, disease recurrence and death. Br J Plast Surg 1984;37:507-13
- Leiter U, Meier F, Schitteck B, Garbe C. The natural course of cutaneous melanoma. J Surg Oncol 2004;86:172-8
- Roses DF, Harris MN, Grunberger I, Gumpert SL. Selective surgical management of cutaneous melanoma of the head and neck. Ann Surg 1980;192:629-32
- Singletary SE, Byers RM, Shallenberger R, et al. Prognostic factors in patients with regional cervical nodal metastases from cutaneous malignant melanoma. Am J Surg 1986;152:371-5
- Olson RM, Woods JE, Soule EH. Regional lymph node management and outcome in 100 patients with head and neck melanoma. Am J Surg 1981;142:470-3
- White RR, Stanley WE, Johnson JL, et al. Long-term survival in 2,505 patients with melanoma with regional lymph node metastasis. Ann Surg 2002;235:879-87
- Balch CM, Soong SJ, Atkins MB, et al. An evidence-based staging system for cutaneous melanoma. CA Cancer J Clin 2004;54:131-49
- Fremgen A, Bland K, McGinnis L, et al. Clinical highlights from the National cancer data base, 1999. CA Cancer J Clin 1999;49:145-58
- Pack GT, Gerber DM, Scharnagel IM. End results in the treatment of malignant melanoma. Ann Surg 1952:135:905-11
- Kopf AW, Rigel DS, Friedman RJ. Cutaneous melanomas, five year survival. Hawaii Med J 1982;41:398
- O'Brien CJ, Uren RF, Thompson JF, et al. Prediction of potential metastatic sites in cutaneous head and neck melanoma using lymphoscintigraphy. Am J Surg 1995;170:461-6